

Gambaran histopatologi hati, ginjal, limpa, dan warna daging ikan patin (*Pangasius sp.*) dengan penambahan bakteri fotosintetik

*Histopathological description of the liver, kidneys, spleen, and flesh color of catfish (*Pangasius sp.*) treated with the addition of photosynthetic bacteria*

Adi Suryadin^{1*}, Astutiwati¹, Anita Prihatini Ilyas¹, Muh Fahrudin¹, Mhd Aidil Huda. J²

¹Program Studi Ilmu Perikanan, Fakultas Ilmu dan Teknologi Hayati, Universitas Teknologi Sumbawa, Jl. Olat Maras, Desa Batu Alang, Kec. Moyo Hulu, Kab. Sumbawa, Prov. Nusa Tenggara Barat, Indonesia

²Program Studi Akuakultur, Sekolah Tinggi Perikanan dan Kelautan Matauli, Jl KH. Dewantara, No. 1, Sibuluan Indah, Kec. Pandan, Kab. Tapanuli Tengah, Prov. Sumatera Utara, Indonesia

*e-mail: adi.suryadin@uts.ac.id

Abstrak

Pangasius sp. merupakan ikan air tawar yang menjadi primadona untuk dikonsumsi oleh masyarakat. Penelitian ini bertujuan untuk menganalisa histopatologi ikan patin yang diberi bakteri (*Rhodobacter sp.* dan *Rhodococcus sp.* pada kolam budidaya terhadap gambaran histopatologi dan kejadian kuning pada daging Ikan patin (*Pangasius sp.*). Penelitian dilakukan dengan menerapkan Rancangan Acak Lengkap (RAK) dengan perlakuan yaitu: A (0,2 mL/L), perlakuan B (0,5 mL/L) dan C (kontrol). Prosedur penggunaan bakteri fotosintetik yaitu setiap dosis perlakuan di campur dengan air sebanyak 1.000 mL, kemudian ditebar secara merata pada kolam budidaya. Hasil penelitian menunjukkan adanya kerusakan jaringan pada organ hati, ginjal dan limpa yang ditandai dengan adanya hemoragi, proliferasi sel radang, degenerasi lemak dan hidropik serta terdapat *Melano Macrophages Aggregate* (MMA). Kerusakan jaringan organ menjadi salah satu indikasi bahwa kondisi lingkungan atau kualitas air yang tidak cocok. Kondisi lingkungan yang tidak sesuai menyebabkan terjadinya stress dan menyebabkan disfungsi dan kerusakan pada organ. Penggunaan bakteri fotosintetik memberikan pengaruh lebih baik dibandingkan tanpa penggunaan bakteri fotosintetik.

Kata kunci: Degenerasi hidropik, hemoragi, histopatologi, *Pangasius sp.*, *Rhodococcus sp.*

Abstract

Pangasius sp. is a freshwater fish that is a favorite for the community to consume. This study aims to analyze the histopathology of catfish-given bacteria (*Rhodobacter sp.* and *Rhodococcus sp.* in aquaculture ponds against the histopathology and occurrence of yellowing in the flesh of catfish (*Pangasius sp.*). A randomized block design (RAK) was used for the study, with three groups: A (0.2 mL / L), treatment B (0.5 mL / L), and C (control). The procedure for using photosynthetic bacteria is to mix each treatment dose with 1,000 mL of water and then spread it evenly in the cultivation pond. The study's results showed tissue damage to the liver, kidneys, and spleen organs, which was characterized by hemorrhage, inflammatory cell proliferation, fatty and hydropic degeneration, and *Melano Macrophages Aggregate* (MMA). Organ tissue damage indicates that environmental conditions or water quality are unsuitable. Unsuitable environmental conditions cause stress, dysfunction, and damage to organs. The use of photosynthetic bacteria has a better effect than without the use of photosynthetic bacteria.

Keywords: Hydropic degeneration, hemorrhage, histopathology, *Pangasius sp.*, *Rhodococcus sp.*

Suriyadin, A., Astutiwati, Ilyas, A.P., Fahrudin, M., & Huda J, M.A. (2025). Gambaran histopatologi hati, ginjal, limpa, dan warna daging ikan patin (*Pangasius sp.*) dengan penambahan bakteri fotosintetik. *Jurnal Mina Sains*. 11(1):1-11

Pendahuluan

Pangasius sp. adalah ikan air tawar yang memiliki harga jual yang relatif tinggi. Prospek ini meningkatkan perhatian dan minat para pengusaha budidaya ikan patin. Ikan patin biasanya dijual dalam bentuk fillet beku. Secara komersial, ikan patin diklasifikasikan menjadi lima kategori menurut warnanya: putih bersih (*snow white*), putih kemerahan (*light pink*), merah muda (*pink*), kuning muda (*light yellow*) dan kuning (*yellow*) (Yuniarti *et al.*, 2014). Fillet patin yang putih akan diterima dengan harga lebih tinggi di semua pasar. Kualitas warna pada daging ikan patin saat ini memang menjadi penentu produk filet ikan patin, dan penyebab terjadinya perbedaan warna saat ini belum diketahui.

Permasalahan warna kuning pada daging ikan patin memberikan dampak buruk bagi para pengusaha pembudidaya ikan patin, karena jika daging ikan patin berwarna kuning, harga ikan patin menjadi turun, sehingga merugikan para pembudidaya. Umumnya perbedaan warna disebabkan oleh spesies, umur, pola makan, dan kualitas lingkungan perairan (Li *et al.*, 2009). Pengaruh kualitas lingkungan perairan budidaya yang buruk atau kurang baik akan menyebabkan stres dan menimbulkan penyakit serta kerusakan pada jaringan organ. Cara yang dapat dilakukan untuk memperbaiki kualitas air atau lingkungan perairan budidaya, sehingga dapat mencegah atau mengurangi terjadinya stres atau penyakit pada budidaya, yaitu dengan penggunaan probiotik (Mansyur dan Tangko, 2008).

Probiotik adalah bahan tambahan yang mempunyai dampak positif terhadap organisme akuakultur, karena dapat mengubah komunitas mikroba, meningkatkan nilai gizi, meningkatkan respon inang terhadap penyakit, dan meningkatkan kualitas lingkungan air budidaya (Verschuere *et al.*, 2000; Watson *et al.*, 2008). Banyak jenis bakteri dalam probiotik, termasuk bakteri fotosintetik, dapat meningkatkan kualitas air dan lingkungan budidaya (Trisna *et al.*, 2013).

Bakteri fotosintetik merangsang membran fotosistem dengan menggunakan gelombang cahaya, atau sinar matahari, dan dapat bertahan hidup pada kadar oksigen rendah. Kelompok bakteri ini menggunakan donor elektron organik dan anorganik seperti H₂S, nitrit, besi, dan amonia (Widiyanto, 2001).

Bakteri *Rhodobacter* sp. dan *Rhodococcus* sp. adalah sekelompok bakteri fotosintetik. *Rhodobacter* sp. adalah kelompok *Proteobacteria* dari subdivisi *Rhodobacter* genus *Alpha*. Kelompok ini merupakan kelompok bakteri dengan keanekaragaman metabolik tertinggi. Dalam kondisi hipoksia, *Rhodobacter* sp. ini menginduksi diferensiasi intraseluler untuk membentuk membran *intracytoplasmic*, yang mengarah pada fotosintesis, dan mengkonversi energi cahaya menjadi energi kimia (Mackenzie *et al.*, 1999). Sedangkan bakteri *Rhodococcus* sp. memiliki kemampuan untuk memetabolisme polutan lingkungan yang berbahaya, termasuk toluena, naftalena dan herbisida. *Rhodococcus* sp. mampu menurunkan atau mengurai bahan organik, selain itu mampu merespirasi mikroaerofilik sehingga memungkinkan untuk bertahan hidup di lingkungan yang konsentrasi oksigennya rendah dan mengalami fiksasi nitrogen dapat menghasilkan nutrisi sendiri di lingkungan dengan nutrisi rendah (Rafael, 2001; Fuller *et al.*, 2011). Berdasarkan uraian diatas maka perlu melakukan kajian tentang histopatologi organ hati, ginjal, limpa dan warna daging *pangasius* sp. yang diberi bakteri fotosintetik (*Rhodobacter* sp. dan *Rhodococcus* sp.) pada kolam budidaya.

Materi dan Metode

Waktu dan Tempat

Penelitian dilaksanakan di CV. Tirta Bumi Agung, yang terletak di Desa Karang Dagangan, Jombang. Laboratorium *Animal Health Service* (AHS) PT. Central Proteina Prima (CP. Prima, Sepanjang, Sidoarjo) adalah tempat pemeriksaan histopatologi untuk penelitian ini. Penelitian dilakukan pada bulan September hingga November 2019.

Materi Penelitian

Alat yang digunakan meliputi *tissue processor*, *slide warmer*, *embedding*, *microtome*, gelas objek, gelas penutup, pisau bedah, gunting, pinset, *cassete*, pensil, *staining jar*, *slide rack*, water bath. Ikan patin, bakteri fotosintetik (*Rhodobacter* sp. dan *Rhodococcus* sp.), larutan FPBS, xylene, eosin, ethanol absolut, hematoxylin, entellan, parafin, larutan ammonia, HCl, reintz ethanol, dan aquades adalah bahan yang digunakan dalam penelitian ini.

Rancangan Penelitian

Penelitian dilakukan pada kolam ikan patin berumur 6 bulan yang memiliki bobot rata-rata 400 g/ekor. Kolam penelitian terdiri dari 9 kolam, masing-masing berukuran 400 m², dengan kedalaman 2 m, dan padat penebaran 20 ekor ikan per meter persegi. Penelitian menggunakan rancangan acak kelompok (RAK) dengan tiga perlakuan dan tiga ulangan (perlakuan A menggunakan bakteri fotosintetik 0,2 mL/L, perlakuan B menggunakan bakteri fotosintetik 0,5 mL/L, dan perlakuan tanpa penggunaan bakteri fotosintetik (C). Probiotik yang digunakan berbentuk *liquid*, yang diberikan setiap hari pukul 08.00 pagi, dengan frekuensi satu kali. Prosedur penggunaan probiotik yaitu setiap dosis perlakuan bakteri fotosintetik di campur dengan air sebanyak 1.000 mL, kemudian ditebar secara merata pada kolam budidaya.

Uji Histopathologi

a.) Pengambilan Sampel dan Fiksasi

Sampel organ yang diambil adalah hati, limpa dan ginjal. Cara pengambilan sampel yaitu dengan membedah ikan mulai dari anus, melewati perut hingga sirip punggung, kemudian membuka perut dengan pinset untuk memudahkan pengambilan sampel. Organ tersebut kemudian dikeluarkan dan ditempatkan dalam botol sampel dan direndam dengan larutan fiksatif. Tujuan fiksasi yaitu untuk mencegah kerusakan sel akibat proses autolisis pasca kematian dan mempermudah proses euthanasia. Larutan fiksasi yang

digunakan yaitu Formalin Buffer Phospat Solution (FBPS).

b.) Preparasi atau Trimming Sampel

Proses preparasi yaitu memotong bagian-bagian organ menjadi lebih kecil, organ yang dipotong yaitu organ yang diduga mengalami perubahan dengan ketebalan ± 0.5 cm dan kemudian dimasukkan kedalam *cassete* untuk dilakukan proses selanjutnya.

c.) Prosesing Jaringan

Tujuan proses ini adalah untuk infiltrasi parafin kedalam jaringan. Jaringan didalam *tissue processor* akan mengalami proses dehidrasi dengan ethanol dari konsentrasi rendah ke konsentrasi tinggi, penjernihan dengan menggunakan *xylene* dan infiltrasi parafin. Tahapan dalam *tissue processor* berlangsung selama 13 jam. *Tissue processor* terdiri dari ethanol 70% selama 2 jam, ethanol 80% selama 2 jam, ethanol 96% selama 2 jam, ethanol 100% selama 2 jam, xylene selama 2 jam dan paraffin selama 3 jam.

d.) Embedding

Proses embedding yaitu tahapan setelah proses jaringan menggunakan *tissueprocessor*. Angkat *Cassettes* dari mesin *processing* dan masukkan ke *embedding tank*, kemudian buka *cassettes* dan masukkan organ kedalam *basemold*, masukkan *paraffin* cair kedalam *basemold*, tutup *basemold* dengan *cassettes* dan dinginkan, kemudian buka *basemold* dan biarkan *cassettes* tetap menempel dengan blok organ. Tujuan *embedding* adalah proses pembuatan *bloc paraffin* atau penanaman jaringan kedalam *paraffin* dengan alat *histocentre*, setelah itu didinginkan didalam refrigerator.

e.) Sectioning atau Pemotongan

Proses ini bertujuan untuk melakukan pemotongan jaringan dengan menggunakan *microtome* dengan ketebalan jaringan 3-5 mikron. Proses pemotongan dilakukan dalam 2 tahap, yaitu pemotongan kasar dan halus. Pemotongan kasar dilakukan untuk mendapatkan jaringan dengan ketebalan 10

mikron sedangkan pemotongan halus untuk mendapatkan pita jaringan.

f.) *Staining atau Pewarnaan*

Proses ini bertujuan untuk memberikan pewarnaan dengan menggunakan hematoxyline dan eosin. Agar dapat dibedakan antara bagian-bagian sel. Pewarnaan hematoxyline akan mewarnai nukelus dan eosin akan mewarnai sitoplasma. Proses pewarnaan terdiri atas beberapa tahap, yaitu; proses deparafinasi jaringan (dengan xylol), rehidrasi jaringan (dengan ethanol dari konsentrasi tinggi-rendah), tahap pewarnaan hematoxyline, eosin, dehidrasi dan membersihkan eosin dari jaringan dengan menggunakan ethanol dan xylol.


g.) *Mounting*

Proses ini bertujuan untuk penempelan preparat pada slide glass dengan cover glass dibantu entellan. Tahapan yang dilalui adalah pengambilan sampel yang telah di staining, kemudian siapkan preparat dari xilol dan bersihkan dengan tissue, teteskan

entellan pada coverglass secukupnya, tutup preparat dengan coverglass tersebut, tekan coverglass hingga entellan menutupi semua bagian, keringkan dalam suhu ruang, bersihkan preparat dengan xylol dari sisa-sisa entellan, berikan label pada sampel.

Uji Organoleptik (Uji Warna Daging)

Uji organoleptik dilakukan untuk mengetahui warna daging ikan patin. Pengujian ini merupakan suatu metode pengujian subjektif yang menggunakan indra manusia sebagai alat ukur utama (SNI 01-2346-2006). Parameter warna diuji dengan menggunakan alat (standar warna) yang didesain khusus berdasarkan standar yang mengacu pada salmon chart (Anderson, 2001). Cara melakukan uji standar dengan memberikan skor yang sesuai dengan lembar penilaian yang diberikan. Desain skala warna yang digunakan untuk pengujian organoleptik warna daging ikan patin disajikan pada Gambar 1.



Gambar 1. Skala penilaian warna daging ikan patin (*Pangasius sp.*). Semakin rendah nilai uji warna daging ikan patin maka kualitasnya semakin baik (warna daging putih) dan sebaliknya, semakin tinggi nilai uji warna daging ikan patin maka kualitas daging ikan patin semakin buruk.

Hasil dan Pembahasan

Histopatologi

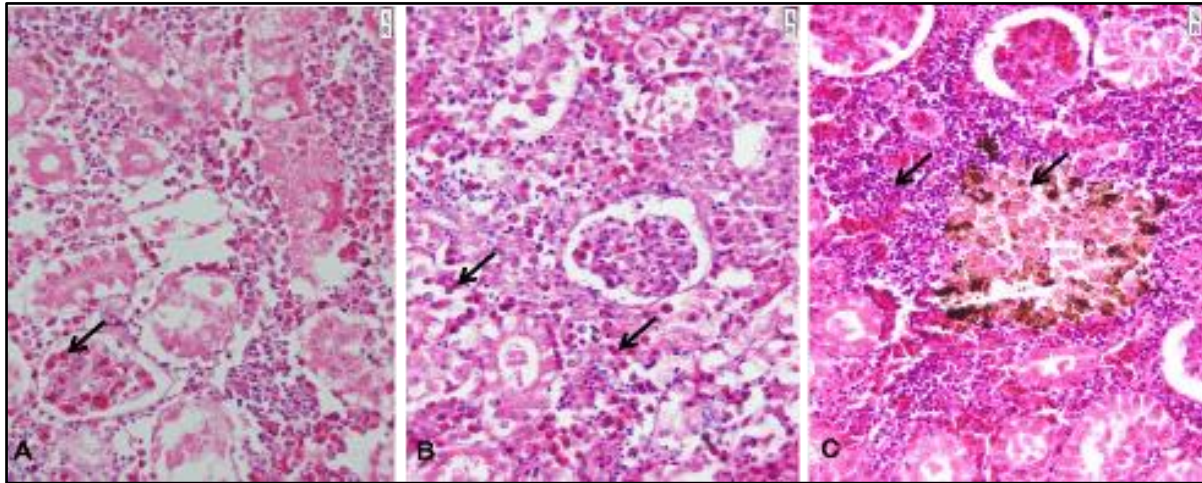
Berdasarkan hasil uji histopatologi pada ginjal ikan patin (*Pangasius sp.*) yang ditunjukkan pada Gambar 2. Ginjal ikan terletak di luar peritoneum, di bawah tulang belakang, memanjang dari dekat anus hingga ke ujung perut dan warna ginjal ikan normal biasanya merah kehitaman (Mc Gavin & Zachary, 2007). Hati ikan adalah organ vital yang berfungsi menetralkan racun, pengaturan peredaran hormon dan mengatur komposisi darah yang

mengandung lemak, gula, protein dan zat lainnya. Sedangkan limpa merupakan organ penting yang mampu melakukan aktifitas fagositosis (Andrika, 2013).

Berdasarkan hasil penelitian ditemukan sejumlah kelainan jaringan pada ginjal. Ginjal ikan menunjukkan hemoragi (panah area A dan B) yang ditandai dengan perdarahan pada jaringan akibat kerusakan kapiler darah. Selain itu, terlihat proliferasi sel radang yang mengindikasikan adanya respon inflamasi terhadap paparan patogen atau kerusakan jaringan (panah area C).

Ditemukan pula *Melano Macrophages Aggregate* (MMA), yang berfungsi dalam proses imun tubuh ikan melalui fagositosis dan detoksifikasi zat berbahaya. Temuan ini selaras dengan pendapat Siti *et al.* (2015), yang melaporkan bahwa hemoragi dan MMA sering ditemukan pada ikan yang terpapar lingkungan buruk atau infeksi bakteri seperti *Aeromonas hydrophila*. Uji

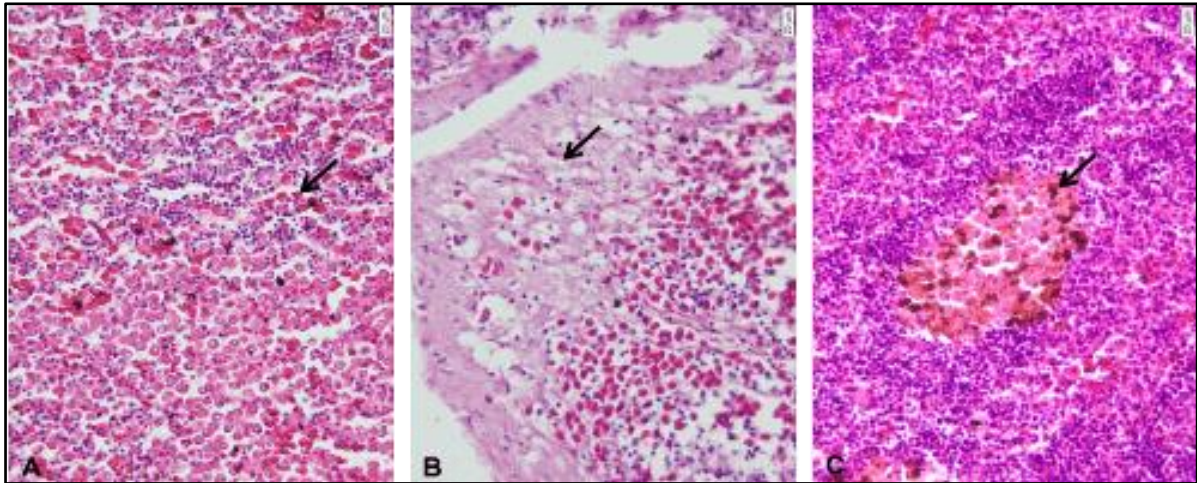
histopatologi dilakukan guna diagnosis penyakit dengan memperhatikan gejala klinis meliputi gambaran eksternal, internal, dan perubahan patologis Rahmawati *et al.* (2016). Pemeriksaan histopatologi organ ikan dilakukan untuk mendeteksi perubahan jaringan, sehingga muncul kelainan pada jaringan (Safratilofa, 2017).



Gambar 2. Hasil analisa histopatologi ginjal ikan patin (pembesaran mikroskop 400x). Gambaran histopatologi ginjal mengalami hemoragi (A dan B), Proliferasi sel radang dan *Melano Makrofag Aggregate*/MMA (C).

Berdasarkan hasil uji histopatologi pada limpa ikan patin (Gambar 3), analisa histopatologi menunjukkan adanya hemoragi (panah area A) yang disebabkan oleh kerusakan pembuluh darah di limpa. Selain itu, ditemukan degenerasi lemak (panah area B), yang mengindikasikan gangguan metabolisme akibat stres lingkungan atau toksin. Keberadaan MMA

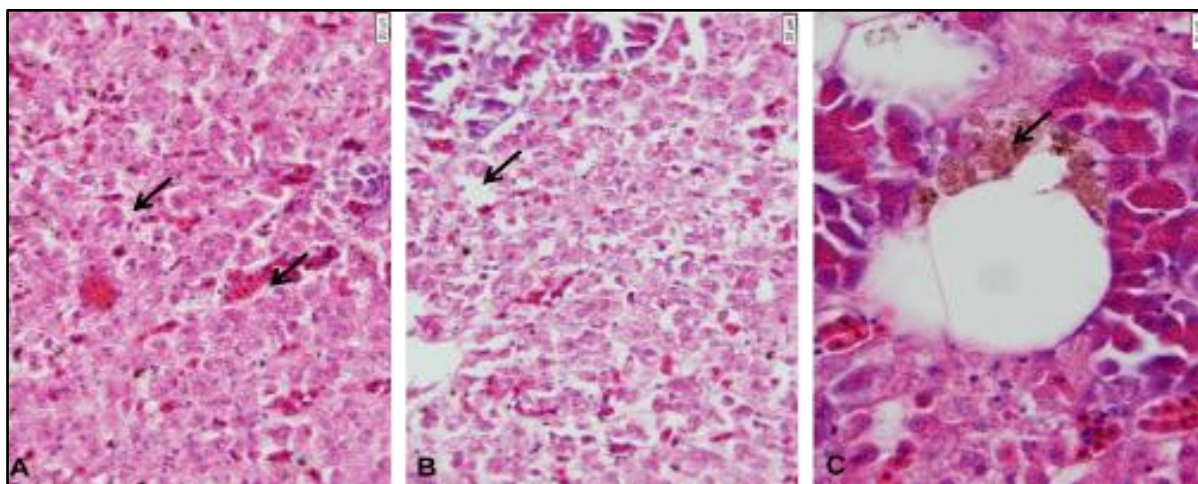
(panah area C) menunjukkan peran limpa dalam sistem imun tubuh melalui fagositosis benda asing. Penelitian Hartono *et al.* (2018) menunjukkan bahwa limpa ikan yang terpapar kontaminasi logam berat menunjukkan kerusakan jaringan serupa, termasuk degenerasi dan pembentukan MMA.



Gambar 3. Hasil analisa histopatologi limpa ikan patin (pembesaran mikroskop 400x). Gambaran histopatologi limpa mengalami hemoragi (A), degenerasi melembak (B), dan *Melano Makrofag Aggregate*/MMA (C)

Organ hati ikan yang diuji hispatologi dalam penelitian ini (Gambar 4), ditemukan degenerasi hidropik (panah area A dan B), yang menunjukkan akumulasi cairan dalam sitoplasma sel akibat gangguan fungsi hati, seperti ketidakseimbangan osmotik atau kerusakan membran sel. Selain itu, adanya MMA dan vakuola atau ruang kosong (panah area C) mengindikasikan adanya kerusakan jaringan hati yang serius. Penelitian Wibowo *et al.* (2020), menyebutkan bahwa degenerasi hidropik sering ditemukan pada ikan yang terpapar pestisida atau amonia dalam konsentrasi tinggi, yang mengganggu fungsi detoksifikasi hati. Hemoragi terjadi karena pembuluh darah pecah dan darah tidak pada tempat yang seharusnya, sehingga terjadi pendarahan sel yang disebabkan oleh infeksi (Munro, 1978; Roberts, 2001). Smith & Jones (1961), membagi hemoragi menjadi dua jenis, yaitu minor dan mayor. Hemoragi minor ditandai dengan pendarahan berupa titik darah yang disebut *ptechiae* dan hemoragi mayor ditandai dengan spot

besar pada permukaan jaringan (ekimosis). Proliferasi sel radang merupakan fase seluler dimana siklus sel berulang tanpa hambatan, sel-sel epidermis berproliferasi atau berkembang biak sedemikian rupa sehingga epidermis menebal dan menyatu. Proliferasi sel radang pada jaringan ginjal disebabkan oleh glomerulonephritis. Glomerulonephritis adalah penyakit ginjal yang ditandai dengan peradangan dan proliferasi sel glomerulus di ginjal. Kondisi peradangan ini terutama disebabkan oleh mekanisme imun yang menyebabkan kelainan patologis glomerulus pada ginjal. Kerusakan sel yang disebabkan oleh kerusakan membran sel yang menyebabkan pembengkakan sitoplasma yang mengandung cairan dikenal sebagai degenerasi hidropik. Ini terjadi sebagai reaksi sekunder terhadap hipoksia, toksin, radikal bebas, virus, bakteri, dan luka bermediasi imun (Mc Gavin & Zachary, 2007). Temuan histopatologis pada sel yang menunjukkan degenerasi hidropik akan tampak sebagai vakuola berisi cairan dan sitoplasma bengkak (Underwood, 1992).



Gambar 4. Hasil analisa histopatologi hati ikan patin (pembesaran mikroskop 400x). Gambaran histopatologi hati mengalami degenerasi hidropik (A & B), Melano Makrofag Aggregate/MMA dan vakuola/ruang kosong (C).

Di sisi lain, degenerasi lemak adalah hasil lanjutan dari degenerasi hidropik, yaitu sel tidak mampu melakukan metabolisme lemak dengan baik, sehingga terjadi akumulasi lemak. Akumulasi lemak disebabkan terlalu banyak asam lemak bebas masuk ke sel hati, atau karena toksik yang merusak jalur metabolisme lemak (hipoksia) yang menghentikan enzim untuk melakukan metabolisme lemak (Cheville, 1999). Hati dapat membengkak karena muatan ion di dalam dan di luar sel tidak seimbang, sehingga sel membengkak, serta ketidakmampuan sel untuk memompa ion Na^+ keluar dari sel. Membran sel akan kehilangan integritasnya karena sel membengkak. Vakuola menyebabkan pembengkakan sel yang dapat diperbaiki. Ini berarti bahwa sel dapat kembali normal jika paparan zat toksik tidak berlanjut. Namun, jika zat toksik bertahan lama, sel tidak dapat bertahan (Permana, 2009).

Sekumpulan makrofag berwarna kuning kecoklatan dan bagian yang meradang adalah tanda *Melano Makrofag Aggregate* (MMA). Menurut Priosoeriyanto *et al.*, (2010), kumpulan makrofag terbentuk sebagai reaksi perlindungan diri terhadap zat

asing (zat toksik) yang masuk ke jaringan, yang menunjukkan adanya peradangan.

Uji Warna Daging

Parameter warna daging diukur melalui pengujian organoleptik. Tabel 1 menunjukkan analisis organoleptik yang dilakukan dalam penelitian ini. Hasil uji organoleptik menunjukkan nilai yang tidak berbeda nyata ($P > 0,05$) untuk warna daging pada perlakuan 0,2 mL/L, perlakuan 0,5 mL/L, dan kontrol. Namun, pada 0,2 mL/L menunjukkan warna bagian punggung, ekor, dan perut lebih baik daripada kontrol. Pengamatan warna daging (punggung, perut dan ekor) pada kedua perlakuan dan kontrol, warna daging bagian perut memperlihatkan warna kuning yang cenderung lebih tinggi dibandingkan warna kuning daging bagian punggung dan ekor, hal ini dikarenakan terjadinya abnormal (*Melano Makrofag Aggregate*) atau terbentuknya pigmen kuning pada jaringan organ-organ penting seperti ginjal, limpa dan hati yang mana letak dari organ-organ tersebut terdapat pada bagian perut (Hadi & Alwan, 2012).

Tabel 1. Hasil analisis data organoleptik warna daging.

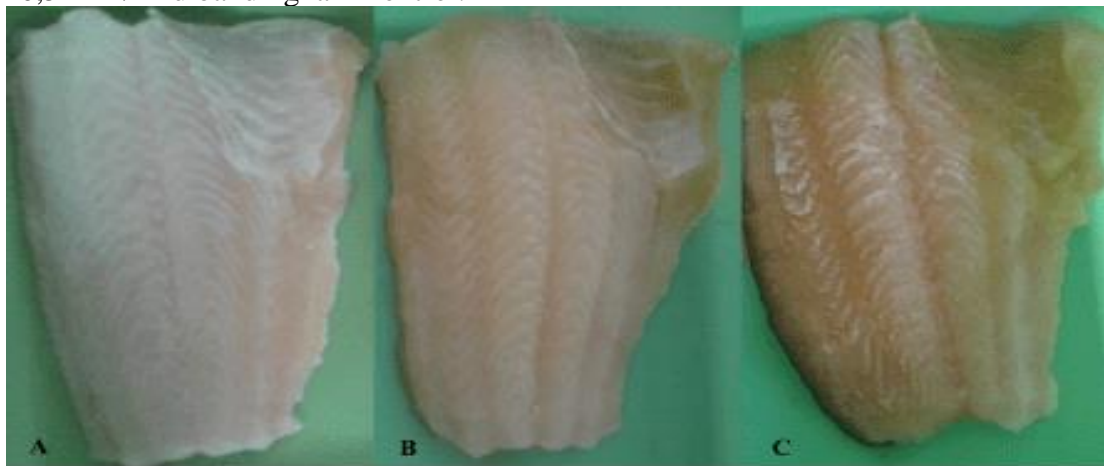
Organoleptik (Warna Daging)	Perlakuan		
	Kontrol	0,2 mL/L	0,5 mL/L
Warna daging punggung	1,78±0,16 ^a	1,32±0,14 ^a	1,63±0,15 ^a
Warna daging perut	2,24±0,16 ^a	1,80±0,16 ^a	2,14±0,18 ^a
Warna daging ekor	1,45±0,14 ^a	1,16±0,12 ^a	1,43±0,15 ^a
Total rata-rata	1,82±0,40	1,43±0,33	1,73±0,37

Huruf superskrip yang sama (a) pada baris yang sama menunjukkan bahwa tidak terdapat perbedaan nyata antar perlakuan berdasarkan uji statistik pada taraf kepercayaan 95% ($P > 0,05$).

Warna daging ikan patin selama penelitian disajikan Gambar 5. Parameter TAN dan TOM berdasarkan hasil penelitian menunjukkan nilai yang tidak berbeda nyata ($P > 0,05$) antara perlakuan dan kontrol. Namun, nilai TOM mengalami penurunan pada perlakuan bakteri fotosintetik 0,2 mL/L dan 0,5 mL/L dibandingkan kontrol. Ini

disebabkan oleh bakteri fotosintetik, yang menggunakan cahaya sebagai sumber energi dan mengasimilasi karbondioksida dan molekul nitrogen dalam proses yang dikenal sebagai fiksasi nitrogen (Kobayashi, 1995).

Parameter kualitas air selama penelitian disajikan pada Tabel 2.



Gambar 5. Hasil pemeriksaan warna daging ikan patin (*Pangasius sp.*) selama penelitian. warna daging putih (A), warna daging kuning sebagian terlihat pada bagian perut (B), warna daging kuning keseluruhan (C).

Tabel 2. Hasil analisis data kualitas air

Kualitas Air	Perlakuan		
	Kontrol	0,2 mL/L	0,5 mL/L
Suhu (°C)	28,52±0,13 ^a	28,43±0,19 ^a	28,42±0,16 ^a
Potensial Hidrogen (pH)	7,21±0,04 ^a	7,13±0,04 ^a	7,08±0,03 ^a
Dissolved Oxygen (DO)	1,82±0,19 ^a	2,56±0,30 ^b	2,78±0,19 ^b
Total Ammonia Nitrogen (TAN)	4,25±0,44 ^a	3,37±0,66 ^a	3,79±0,78 ^a
Total Organic Matter (TOM)	447,22±31,14 ^b	314,00±27,32 ^a	351,66±41,11 ^{ab}

Huruf superskrip berbeda (a, b, ab) pada nilai rata-rata menunjukkan perbedaan nyata pada taraf kepercayaan 95% ($P < 0,05$). Nilai ab menggambarkan bahwa kelompok tersebut tidak berbeda nyata baik dengan kelompok a maupun kelompok b

Kualitas air merupakan faktor kunci yang sangat memengaruhi pertumbuhan, kesehatan, dan kelangsungan hidup organisme akuatik, termasuk ikan budidaya (Ghufron, 2010). Parameter kualitas air seperti suhu, pH, oksigen terlarut, dan kandungan amonia memainkan peran penting dalam mendukung metabolisme, reproduksi, dan daya tahan tubuh ikan. Apabila kondisi lingkungan atau kualitas air tidak sesuai dengan kebutuhan fisiologis ikan, hal ini dapat menyebabkan stres yang berkelanjutan, melemahkan sistem imun, dan meningkatkan risiko infeksi oleh berbagai patogen, seperti bakteri, virus, atau parasit (Puspasari, 2010). Dalam jangka panjang, kualitas air yang buruk tidak hanya menurunkan produktivitas budidaya, tetapi juga dapat menyebabkan mortalitas massal yang merugikan secara ekonomi. Oleh karena itu, manajemen kualitas air yang optimal menjadi salah satu aspek utama dalam keberhasilan budidaya ikan.

Menurut Widiyanto (2001) bakteri fotosintetik bersifat mendegradasi material organik di dalam air dan digunakan sebagai donor electron. hal ini ditunjukkan dengan adanya penurunan nilai kualitas air (TAN dan TOM) pada perlakuan bakteri fotosintetik. Sedangkan parameter *Disolved Oxygen* (DO) menunjukkan hasil yang berbeda nyata ($P < 0,05$) pada perlakuan dan kontrol, hal ini dapat dilihat bahwa penggunaan bakteri fotosintetik ada pengaruh baik terhadap DO pada budidaya ikan patin. Bakteri fotosintetik tidak membutuhkan oksigen sebagai nutrisi hidupnya; sebaliknya, senyawa organik seperti H_2S , nitrit, dan amonia diperlukan oleh bakteri fotosintetik (Widiyanto, 2001). Sehingga dengan perlakuan bakteri fotosintetik memberikan kondisi perairan lebih baik untuk budidaya.

Kesimpulan

Perlakuan bakteri *Rhodobacter* sp. dan *Rhodococcus* sp. pada kolam budidaya adalah mengurangi kerusakan organ ikan *Pangasius* sp.. Keberadaan bakteri fotosintetik menunjukkan tingkat kerusakan jaringan pada organ hati, ginjal, dan limpa yang lebih rendah dibandingkan perlakuan tanpa bakteri. Selain itu bakteri fotosintetik juga dapat digunakan untuk

meningkatkan kualitas produksi daging ikan patin.

Ucapan Terimakasih

Peneliti mengucapkan terima kasih kepada CV. Tirta Bumi Agung, PT. Marindolab Pratama, PT. Central Proteina Prima, dan Laboratorium *Animal Health Service* (AHS) di Sidoarjo. Penulis Penulis menyampaikan terima kasih kepada semua pihak yang telah memberikan dukungan, kritik, dan saran yang membangun sehingga penelitian ini dapat dilakukan dengan baik.

Daftar Pustaka

- Anderson, S. (2001). Salmon color and the consumer microbehavior and macroresults: *Proceedings of the Tenth Biennial Conference of the International Institute of Fisheries Economics and Trade*.
https://ir.library.oregonstate.edu/concern/conference_proceedings_or_journals/9s1616848
- Andrika, E. (2013). Perubahan histopatologi limpa ikan nila (*Oreochromis niloticus*) yang terinfeksi bakteri *Edwardsiella tarda*. Universitas Airlangga.
<http://repository.unair.ac.id/id/eprint/26222>.
- Cheville, N. F. (1999). *Introduction to Veterinary Pathology*. Edisi II. Iowa: Low State University Press. The Bovine Practitioner, 34 (1) 214 hal.
- Ghufron, H. M. K. (2010). *A to Z budidaya biota akuatik untuk pangan kosmetik dan obat-obatan*. Yogyakarta: Lily Publisher, 218 hal.
- Hadi, A. A., & Alwan, S.F. (2012). Histopathological changes in gills, liver and kidney of freshwater fish, tilapia zillii, exposed to aluminium. *Int. J. of Pharm & Life Sci*, 3(11): 2071-2081.
- Hartono, H., Dewi, M., & Sutrisno, S. (2018). Histopathological changes in fish spleen exposed to heavy metal pollution. *Journal of Fisheries Research*. 6(2): 45-52.
- Kobayashi, M., (2004). Waste remediation and treatment using anoxygenic phototrophic

- bacteria. In anoxygenic photosynthetic bacteria. (2): 1269-1282. DOI: [10.1007/0-306-47954-0_62](https://doi.org/10.1007/0-306-47954-0_62)
- Li, M., Robinson, M., & Oberle, D., 2009. Yellow Pigments in Catfish Evaluated. *The Catfish Journal*, 23 (6), hal 11 and 14. https://www.researchgate.net/publication/326812435_Yellow_pigments_in_catfish_evaluated
- Mansyur, A. & Tangko, A.M. (2008). Probiotik : pemanfaatannya untuk pakan ikan berkualitas rendah. *Media Akuakultur*. 3 (2):145-149. <http://dx.doi.org/10.15578/ma.3.2.2008.145-149>
- Mc Gavin, M. D., & Zachary, J.F. (2007). Pathologic basic of veterinary disease. mosby incorporation. *The Canadian Veterinary Journal*, 48 (7):724. <https://www.ncbi.nlm.nih.gov/pmc/articles/PMC1899845/>
- Munro, A.L. S., (1978). The aquatic environment. In fish pathology. Roberts, R.J. (ed). Bailliere Tindall, London.
- Permana, R. (2009). Studi Histopatologi pada Ikan Arwana Super Red (*Scleropages formosus*). Skripsi. Fakultas Perikanan dan Ilmu Kelautan. Institut Pertanian Bogor. Bogor. <https://repository.ipb.ac.id/handle/123456789/59294>
- Priosoeriyanto, B.P., Ersu, I.M., Tiuria, R., & Handayani, S.U. (2010). Gambaran histopatologis insang, usus dan otot pada ikan mujair (*Oreochromis mossambicus*) di Daerah Cimpea. *Hemera Zoa*, 2 (1):1-8. <http://repository.ipb.ac.id/handle/123456789/59409>
- Puspasari, N. (2010). Efektivitas Ekstrak Rumpuk Laut *Gracillaria verrucosa* sebagai imunostimulan untuk pencegahan infeksi bakteri *Aeromonas hydrophila* pada ikan lele dumbo *Clarias sp.* Fakultas Perikanan dan Ilmu Kelautan. Institut Pertanian Bogor. Bogor. <http://repository.ipb.ac.id/handle/123456789/59490>
- Rahmawati, Z., Yanuar, U., & Arfiati, D. (2016). Analisis histopatologi otot ikan mas (*Cyprinus carpio*) yang terinfeksi koi herpes virus (KHV) pada kolam pemeliharaan ikan mas. *Prosiding Seminar Nasional Kelautan Universitas Trunojoyo*. Madura. Hal: 290-294.
- Roberts, R. T. (2001). Fish pathology. Edisi III. W.B. Saunders. London Edinburg. Philadelphia, St. Louis, Sydney, Toronto. <https://doi.org/10.1046/j.1365-2761.2002.00335.x>
- Safratilofa. (2017). Histopatologi Hati dan Ginjal Ikan patin (*Pangasionodon hypophthalmus*) yang diinjeksi Bakteri *Aeromonas hydrophila*. *Jurnal Akuakultur Sungai dan Danau*, 2 (2): 83-88. <http://dx.doi.org/10.33087/akuakultur.v2i2.21>
- Siti, Z., Nurhayati, T., & Purnomo, H. (2015). Effects of bacterial infection on histopathology of fish organs. *Aquaculture Health Journal*. 5(3), 35-42.
- Smith, H. A., & Jones, T.C., (1961). Veterinary Pathology. Lea and Febiger, Philadelphia.
- Trisna, D. E., Sasanti, A.D., & Muslim. (2013). Populasi bakteri, kualitas air media pemeliharaan dan histologi benih ikan gabus (*Channa striata*) yang diberi pakan berprobiotik. *Jurnal Akuakultur Rawa Indonesia*. 1 (1):90-102. <https://doi.org/10.36706/jari.v1i1.1782>
- Underwood, J.C.E. (1992). General and Systematic Pathology. New York: Churchill Livingstone. hal: 133-136.
- Verschuere, L., Rombaut, G., Sorgeloos, P., & Verstraete, W. (2000). Probiotic bacteria as biological control agents in aquaculture. *Microbiology and Molecular Biology Reviews*. 64 (4):655-671. <https://doi.org/10.1128/MMBR.64.4.655-671.2000>
- Watson, A. K., Kaspar, H., Lategan, M. J., & Gibson, L. (2008). Probiotics in Aquaculture: the need, principles and mechanisms of action and screening processes. *Aquaculture* 274 (1):1-14. <https://doi.org/10.1016/j.aquaculture.2007.11.019>
- Wibowo, S., Hidayat, R., & Lestari, F. 2020. The impact of pesticides on fish liver

- histopathology. *Environmental Toxicology Studies*. 15(4): 101-110.
- Widiyanto, T. (2001). Pendekatan Biokondisioner dengan Bakteri Fotosintetik Anoksigenik (BFA) untuk pengendalian senyawa metabolik toksik di tambak udang. Program Pascasarjana. Institut Pertanian Bogor.
- Yuniarti, T., Eliyani, Y., & Yudistirta, AN., (2014). Karakteristik organoleptik filet ikan patin (*Pangasionodon hypophthalmus*) dari tiga lokasi budidaya di Kabupaten Bogor. *Jurnal Penyuluhan Perikanan dan Kelautan (JPPIK)*. 8 (1). <https://doi.org/10.33378/jppik.v8i1.46>